

# Chirurgie de l'obésité : risques et gestion des complications

➔ Maud Robert

(✉) Hôpital Édouard-Herriot, Centre Intégré de l'Obésité, Hospices Civils de Lyon

E-mail : [maud.robert@chu-lyon.fr](mailto:maud.robert@chu-lyon.fr)

## Objectifs pédagogiques

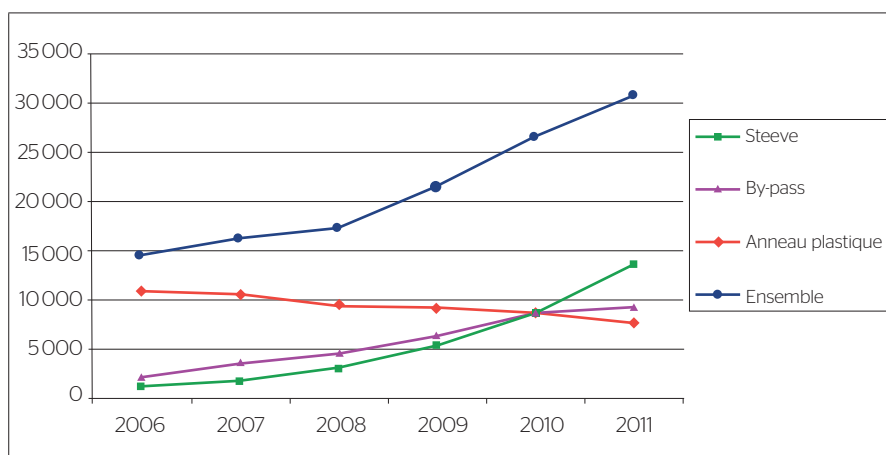
- Connaître les risques de chaque technique
- Savoir gérer les complications précoces
- Savoir différencier les complications fonctionnelles des complications mécaniques
- Savoir prévenir les carences nutritionnelles

## Introduction

Face à des résultats pondéraux et métaboliques largement supérieurs au traitement médical de l'obésité [1, 2], un engouement croissant pour la chirurgie bariatrique est né aussi bien dans le monde médical que scientifique, faisant de ce domaine d'activité un secteur très dynamique, aussi bien dans la communauté médicale que dans les secteurs de l'industrie et de la recherche. Actuellement, en France, la chirurgie de l'obésité concerne plus de 45 000 patients/an et est en plein essor : le nombre d'interventions a ainsi doublé entre 2006 et 2011 (+ 16 % par an en moyenne). Face à des prévisions d'augmentation explosive de l'obésité en Europe d'ici 2030 (25 % d'obèses, dû à l'augmentation de l'obésité infantile entre 1980 et 2000), en parallèle avec une augmentation de l'incidence du Diabète de Type 2, on peut s'attendre à un nombre croissant de candidats à la chirurgie bariatrique dans un avenir proche.

Avec l'expérience et l'émergence de nouvelles techniques, les pratiques ont également évolué. Alors que la gastroplastie par anneau modulable (GPAM) était la procédure reine au début des années 2000 (plus de 80 % des procédures), elle ne représentait plus que moins de 15 % des procédures en 2013 en France. Inversement, la *Sleeve gastrectomy* connaît une popularité croissante en France et est la 1<sup>re</sup> technique bariatrique pratiquée, soit plus de 50 % des procédures (données de la CNAM).

Ainsi, la chirurgie bariatrique est en constante évolution, aussi bien sur le plan quantitatif que qualitatif. Des procédures disparaissent, telle que la Gastroplastie Verticale Calibrée (GVC) très pratiquée dans les années 1990, alors que de nouvelles techniques apparaissent, telles que la *Sleeve gastrectomy*, le *minibypass*, le *Single Anastomosis Duodeno Ileal Bypass*... Cette évolution se fait au gré des résultats constatés avec l'expérience et le recul, en terme de perte de poids, de résolution des co-morbidités, et des complications observées.

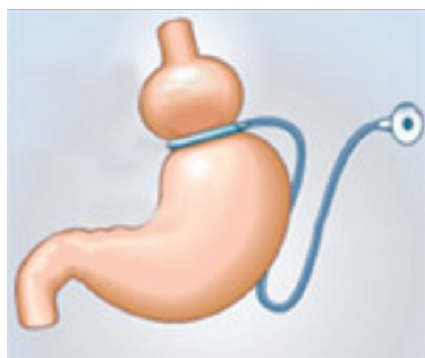


Source : ATIH (PMSI)

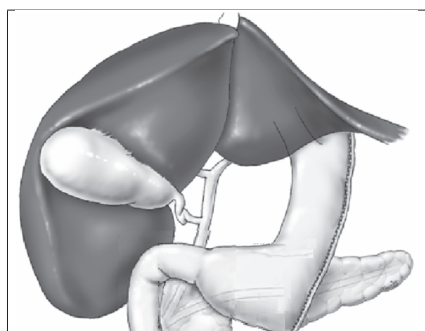
Évolution des actes de chirurgie bariatrique, par technique chirurgicale, de 2006 à 2011

## Rappel des différentes techniques chirurgicales réalisées dans la pratique courante

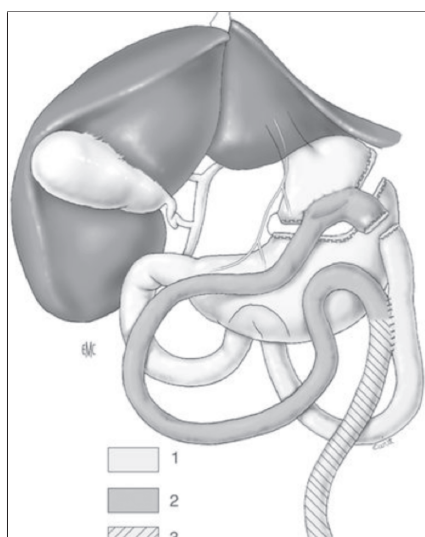
Actuellement en France, il existe 3 techniques validées par la HAS qui sont principalement réalisées avec par ordre décroissant la sleeve gastrectomy (53 %), le bypass gastrique avec Roux en Y (33 %) et l'anneau gastrique (12 %).



Anneau gastrique



Sleeve gastrectomy  
(document issu de l'EMC)



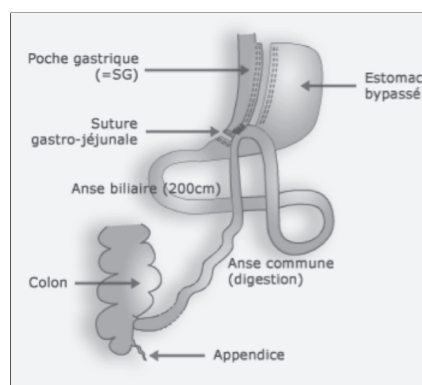
Bypass gastrique  
(document issu de l'EMC)

On distingue ainsi les techniques restrictives, visant à diminuer la taille de l'estomac pour limiter l'apport calorique et favoriser la satiété, des techniques mixtes et malabsorptives, associant un court-circuit digestif visant à créer une malabsorption des aliments.

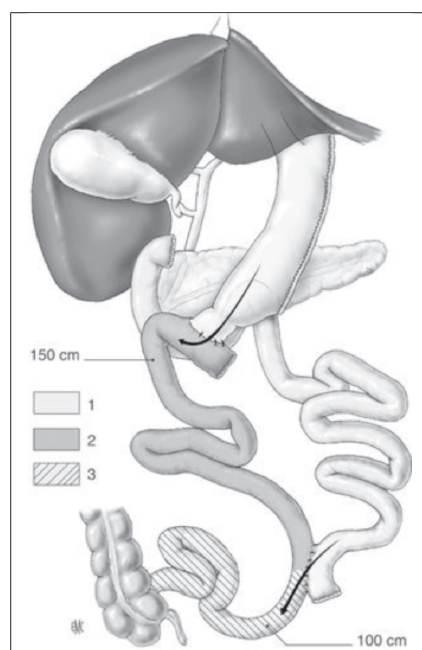
Les principales techniques restrictives réalisées dans la pratique courante sont l'anneau gastrique et la sleeve gastrectomy.

Les principales techniques mixtes sont le bypass gastrique en Y, le bypass gastrique en Oméga (ou minibypass), et la dérivation biliopancréatique avec diversion duodénale hautement malabsorptive et réservée aux super-obèses (1 à 2 % des procédures).

Bien que la balance bénéfice risque de la chirurgie bariatrique soit favorable, notamment grâce à l'avènement de la laparoscopie et des progrès techniques et anesthésiques, le taux de complica-



Minibypass



Dérivation biliopancréatique  
(document issu de l'EMC)

tions n'est pas nul et varie en fonction de la lourdeur de l'intervention, avec des complications spécifiques à chaque technique. Ce taux varie également en fonction du volume d'activité du centre et de l'expérience de l'opérateur, du terrain du patient (superobésité, présence de co-morbidités sévères, tabagisme actif, mauvaise observance des traitements), de l'importance de la perte de poids.

On distingue les complications péri-opératoires et précoces (dans les 30 jours postopératoires), des complications tardives. Il faut également différencier les complications chirurgicales des complications médicales qui peuvent être fonctionnelles ou nutritionnelles. Le taux de mortalité globale reste < 0,5 % et est, dans 50 % des cas, dû à une embolie pulmonaire.

## Complications spécifiques des techniques restrictives et prise en charge

### Complications de l'anneau gastrique

#### Complications chirurgicales précoces

L'anneau gastrique reste une technique peu invasive et réversible, avec un taux de complications périopératoires faible et < 1 %.

Les principaux risques liés à la pose de l'anneau restent la **perforation gastrique postérieure**, notamment lors du passage des pinces chirurgicales dans le tunnel rétrogastrique pour son positionnement par la technique « pars flacida ». En cas de suspicion de plaie gastrique, il faut renoncer à poser l'anneau en raison du risque d'infection avec péritonite postopératoire grave. Malheureusement la plaie gastrique postérieure reste souvent méconnue de l'opérateur et se traduit par un tableau septique type « péritonite » précoce imposant la reprise chirurgicale en urgence pour ablation de l'anneau et drainage.

Il existe également des **risques hémorragiques** notamment en cas de plaie du foie, souvent volumineux et gênant l'exposition chirurgicale, de plaie de la rate et de ses vaisseaux courts.

Enfin, il existe des risques non spécifiques, liés à la technique coeliosco-

pique type embolie gazeuse, hémorragie ou éversion sur orifices de trocars, infection ou hématome au niveau du boîtier sous-cutané de l'anneau.

### Complications chirurgicales tardives

Les complications chirurgicales tardives sont < 5 % et concernent par ordre de fréquence la bascule de l'anneau (ou « slippage ») dans 2 % des cas, la migration intragastrique dans moins de 1 % des cas et de rares occlusions digestives [3].

Le **glissement de l'anneau** correspond à une bascule horizontale de l'anneau responsable d'une dilatation de la poche gastrique en amont et se traduit par une aphasie du patient. L'évolution de la technique de pose initialement périgastrique à la technique « pars flacida » a considérablement diminué la fréquence des glissements, de même que l'évolution des anneaux qui sont maintenant plus souples et à basse pression [4]. Le glissement pourrait être favorisé par certains facteurs : la non fixation de l'anneau [5], l'hyperpression dans la poche gastrique en cas de tachyphagie ou de binge eating disorder, l'hyperpression par serrage excessif de l'anneau, les patientes de sexe féminin à faible BMI et à profil gynoïde. Le glissement avec aphasie impose une desserrage complet de l'anneau en urgence puis une reprise chirurgicale précoce pour ablation de l'anneau. En cas de distension gastrique majeure en amont d'un anneau qui « étrangle » l'estomac, de rares cas de nécrose gastrique ont été rapportés.

La **migration intragastrique** progressive de l'anneau à travers la paroi gastrique dans l'estomac est de cause mal connue [6]. Elle survient en général au-delà de 3 ans après la pose et

différents mécanismes ont été évoqués : serrage excessif de l'anneau créant une ulcération peptique ou une ischémie de la paroi gastrique, infection latente. En général peu symptomatique, il faut la suspecter devant l'apparition d'une infection au niveau du boîtier sous-cutané. C'est la fibroscopie gastrique qui confirme le diagnostic et qui permet le plus souvent le traitement lorsque l'anneau a migré sur plus de 50 % de sa circonférence dans la lumière gastrique, geste qui est alors associé à une section chirurgicale du cathéter relié au boîtier. Si la migration n'est que partielle, le retrait de l'anneau se fait alors par voie coelioscopique et implique un drainage du fait de la perforation gastrique au niveau de la zone de migration.

Un boîtier d'anneau infecté implique le retrait de l'anneau gastrique qui est forcément infecté par voie ascendante via le cathéter, et qui favorisera sa migration voir un sepsis local.

Enfin, de rares cas d'**occlusion intestinale** par volvulus du grêle sur un cathéter d'anneau trop long sont décrits. Il est ainsi préférable d'éviter de laisser trop de longueur de cathéter lors de la pose de l'anneau.

### Complications fonctionnelles

La stase en amont d'un anneau trop serré (25 % des patients) entraîne une **dilatation œsophagienne** avec reflux [7]. En effet, un anneau efficace est un

anneau modérément serré (moins de 4cc injectés dans le boîtier sous cutané). En cas de reflux sévère, avec dilatation œsophagienne il convient de desserrer l'anneau gastrique.

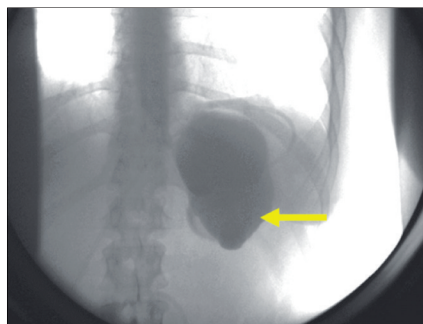
De rares cas de **pseudo-achalasia secondaire** à la pose de l'anneau gastrique ont été décrits. La pseudo-achalasia est un trouble moteur symptomatique de l'œsophage défini par un péristaltisme œsophagien < 20 % d'ondes propagées à la manométrie et se traduit par une intolérance alimentaire avec régurgitations et dilatation œsophagienne. Elle nécessite le plus souvent le retrait de l'anneau ce qui permet une certaine réversibilité des troubles moteurs œsophagiens à condition de réséquer la fibrose cicatricielle réactionnelle à l'anneau [8].

### Complications de la sleeve gastrectomy

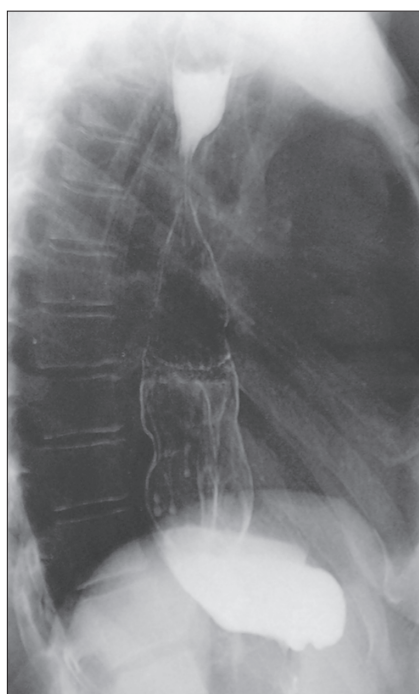
#### Complications chirurgicales précoces

Elles sont de l'ordre de 5 % et sont graves.

La principale complication et la plus redoutée des équipes bariatriques est la **fistule gastrique** qui se développe le plus souvent sur la partie haute de l'agrafage gastrique, survenant dans 2 à 3 % des cas dans les équipes expérimentées. Le délai de survenue est souvent de 5 à 7 jours pour les fistules dites



Horizontalisation de l'anneau (slippage) avec dilatation de poche en amont



Dilatation œsophagienne en amont de l'anneau

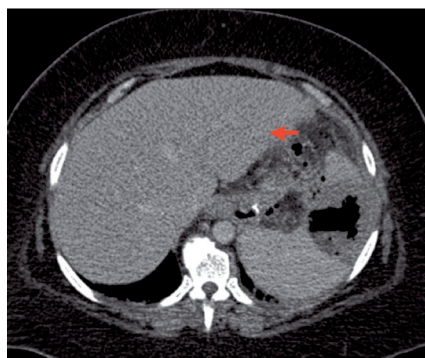

précoces (« early gastric fistula ») et surviennent parfois au-delà de 7 jours (« delayed gastric fistula ») alors que les patients sont rentrés à domicile [9].

Les signes cliniques évocateurs sont la tachycardie > 120 battements/min, les signes de sepsis avec fièvre, sueurs, les douleurs abdominales généralement localisées dans l'hypochondre gauche et irradiant à l'épaule gauche. Elles sont parfois paucisymptomatiques et se révèlent sur un examen d'imagerie mettant en évidence un extravasa de produit de contraste hors de la lumière gastrique ou une collection hydroaérique sous diaphragmatique, voire un abcès splénique. Des cas de pyléphlébites ont également été décrits [10], pouvant rentrer dans l'ordre après traitement antibiotique et anticoagulant mais pouvant également se compliquer de thrombose porte extensive avec ischémie veineuse intestinale entraînant le décès.

La présentation clinique est donc variable et va donc de la découverte fortuite au tableau de péritonite avec choc septique et défaillance multiviscérale. Les fistules chroniques peuvent également se compliquer d'une fistule gastro-bronchique et se révéler par un tableau de pneumopathie et d'hématémèse.

Les facteurs favorisant sont mal définis mais plusieurs auteurs impliquent : un calibrage trop petit du tube gastrique entraînant une hyperpression à la partie haute du tube gastrique, un dernier agrafage trop proche de l'œsophage au niveau de l'angle de His qui est une zone de fragilité, les antécédents de GVC qui seraient une contre-indication pour la majorité des équipes à la sleeve gastrectomy [11]. Les antécédents d'anneau gastrique favoriseraient également la fistule gastrique du fait de tissus cicatriciels sur l'ancienne zone de l'anneau et multiplieraient le taux



Fistule gastrique haute postsleeve avec abcès splénique

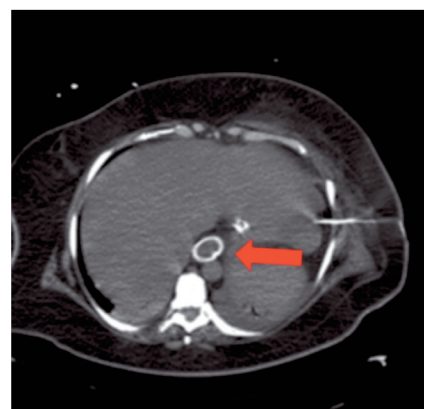
de fistule par 2. Enfin certains auteurs rapportent d'autres facteurs comme la superobésité et la présence d'un diabète.

Le diagnostic de fistule est donc confirmé soit par opacification radiologique et le plus souvent par un scanner avec injection et ingestion de produit de contraste soit par endoscopie œsogastrique. En cas de fistule de plus de 1 cm, on pourra le plus souvent objectiver un extravasa de produit de contraste en dehors de la lumière digestive au scanner. En cas de fistule < 1 cm, le diagnostic est le plus souvent indirect et est souvent fait devant la mise en évidence d'une collection hydroaérique sous diaphragmatique gauche ou inter gastro-splénique voir un abcès de la rate. Dans ces conditions, la gastroscopie est utile et peut aider à confirmer le diagnostic et combiner le traitement.

La prise en charge de ces fistules dépend de la gravité du tableau clinique, du délai diagnostique et de la taille de l'orifice fistuleux. Le traitement est difficile et souvent long, combinant parfois différentes procédures étalées sur plusieurs mois, sans réel consensus établi mais implique le plus souvent une collaboration multidisciplinaire entre chirurgiens, radiologues et endoscopistes.

Cependant, plusieurs situations peuvent être individualisées et imposent une prise en charge spécifique :

- un tableau septique bruyant survenant dans les 10 à 15 jours postopératoires avec une fistule de type 2 non contenue diffusant à toute la cavité péritonéale impose une reprise chirurgicale en urgence pour lavage et drainage par voie coelioscopique [12]. Il est souvent judicieux de réaliser dans le même temps une jéjunostomie d'alimentation chez ces patients où la reprise alimentaire sera souvent retardée ;
- un tableau moins bruyant avec une fistule type 1 contenue et souvent découverte plus tardivement, sur un examen d'imagerie révélant un abcès, impose le drainage de cet abcès le plus souvent par voie radiologique percutanée. Un geste endoscopique est alors nécessaire pour traiter la cause :
  - si la fistule est précoce, de plus de 2 cm, une prothèse couverte endoscopique autoexpansible peut être proposée. Un contrôle endoscopique



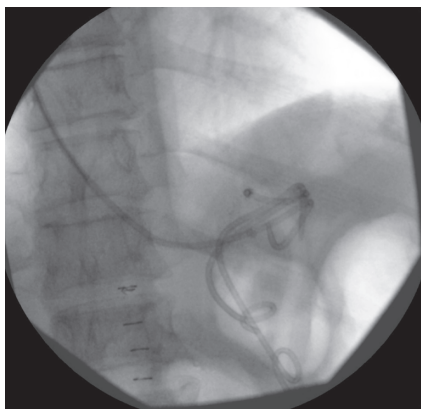
Endoprothèse gastrique

est alors réalisé 6 semaines après la pose avec plus ou moins ablation de la prothèse. Les prothèses sont cependant difficiles à tolérer du fait de douleurs, d'intolérance alimentaire et de reflux. Il y a également plus de 50 % de complications dues à des migrations, ulcérations, voire hémorragies digestives. Le taux de succès de ces prothèses est d'environ 50 % [13, 14],

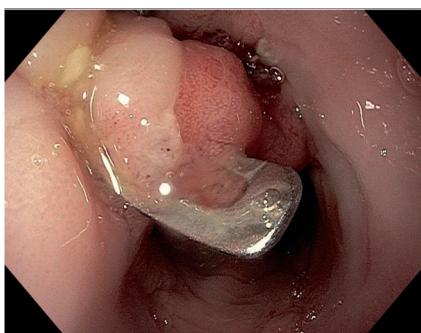
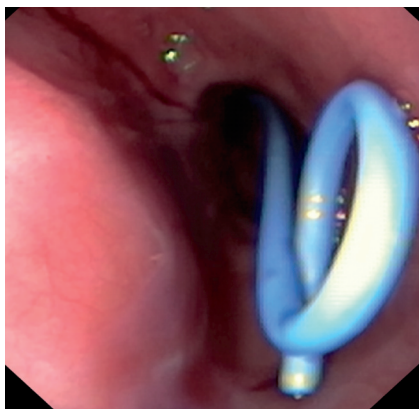- si l'orifice fistuleux est inférieur à 2 cm, un drainage par un drain double queue de cochon est actuellement le traitement de référence et le plus efficace. Plusieurs drains sont parfois nécessaires et sont contrôlés à 6 semaines, et sont parfois expulsés directement dans la lumière gastrique lorsque la cicatrisation est acquise [15],
- si l'orifice fistuleux est récent et < 1 cm, la mise en place d'un clip ovesco peut être tentée,
- en cas de fistule chronicisée, la prothèse est en général inefficace et il faut alors tenter la mise en place d'un drain queue de cochon.

Plus la fistule est ancienne, moins les chances de cicatrisation sont bonnes [16]. En cas d'échec des traitements endoscopiques et de persistance du sepsis, un traitement radical est parfois nécessaire, conduisant à une gastrectomie totale. Certaines équipes ont également proposé de patcher une anse en Y sur l'orifice fistuleux [17] mais les conditions locales ne sont pas toujours favorables à un tel geste.

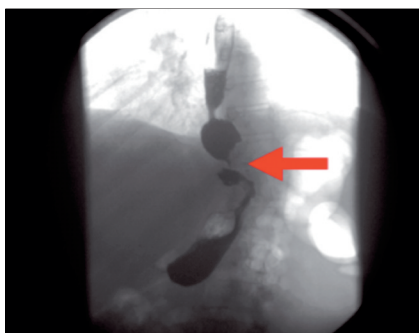
L'autre complication chirurgicale précoce la plus fréquente est l'hémorragie sur la rangée d'agrafes gastriques et est décrite dans près de 2 à 4 % des cas. Elle peut se révéler par des signes de déglobulisation associant pâleur, tachycardie et hypotension, mais aussi par des douleurs dues à l'hémopéritoine et une



Drain et prothèses double queue de cochon drainant une fistule gastrique



Clip ovesco sur fistule gastrique haute postsleeve



Sténose gastrique postsleeve

anémie sur la NFS de contrôle. Elle est parfois paucisymptomatique et nombreuses sont les équipes qui considèrent qu'un hématome sur la rangée d'agrafes est une cause de fistule gastrique tardive.

Ainsi, un hémopéritoine ou volumineux hématome impose la reprise chirurgicale pour décaillottage et hémostase. Plusieurs études récentes sont en faveur d'un renforcement de l'agrafage par du matériel hémostatique biorésorbable en péricarde type péristip ou Gore seamguard, voir d'un surjet d'hémostase qui diminueraient ce taux d'hémorragies [18].

La **sténose gastrique** par malfaçon technique peut être due à un défaut de calibration avec un agrafage trop serré au niveau de l'angulus, ou à un twist du tube gastrique par agrafage en rotation. Elle est parfois due à un œdème ou hématome et est alors transitoire. Elle se traduit par une dysphagie avec vomissements empêchant la réalimentation et survient dans 0,7 à 4 % des cas. Le diagnostic se fait au TOGD qui met en évidence la sténose. L'endoscopie est parfois normale notamment en cas de twist par agrafage en rotation. Un traitement endoscopique peut être tenté : la dilatation au ballonnet

est parfois efficace alors que la mise en place d'une prothèse est parfois nécessaire. En cas d'échec du traitement endoscopique et notamment dans les cas de rotation du tube

gastrique, une conversion en bypass gastrique est nécessaire [19]. Des cas de séromyotomie d'élargissement chirurgicale, consistant à sectionner au niveau de la sténose la couche musculaire extramuqueuse, ont été rapportés mais restent cependant risqués et pas toujours efficaces [20].

### Complications chirurgicales tardives

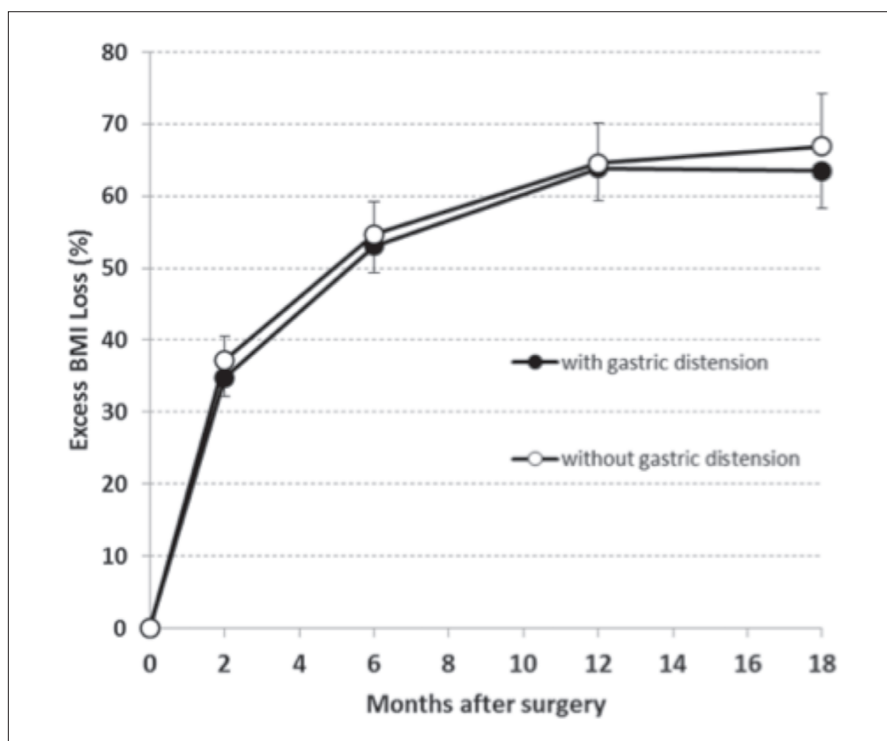
La perte de poids rapide et massive peut être à l'origine d'une **lithiase vésiculaire** symptomatique. La cholécystectomie coelioscopique est alors indiquée.

Les **occlusions digestives** sur brides sont rares.

### Complications fonctionnelles

Le **reflux gastro-œsophagien** serait présent chez plus de 20 % des patients notamment du fait de la disparition du système anti-reflux physiologique mais également du fait des difficultés de vidange du tube gastrique responsable d'un reflux de stase. Ainsi, chez les patients avec un reflux sévère pré-existant, il faut préférer le bypass gastrique avec anse en Y à la sleeve gastrectomy.

La **dilatation du tube gastrique** dans notre expérience concerne 60 % des patients et essentiellement ceux avec



Évolution de la perte de poids après sleeve dans le groupe dilatation à 1 an versus pas de dilatation

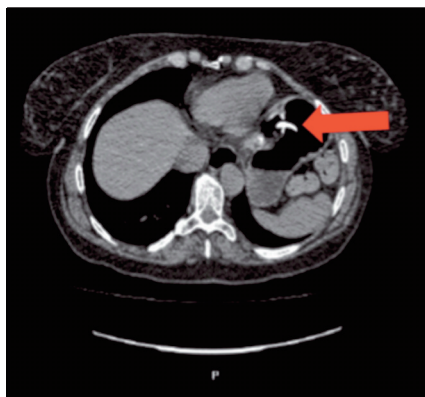


un tube gastrique étroit initialement. Elle ne serait pas forcément associée à une reprise de poids, principalement due à des erreurs diététiques et des troubles du comportement alimentaire résurgents.

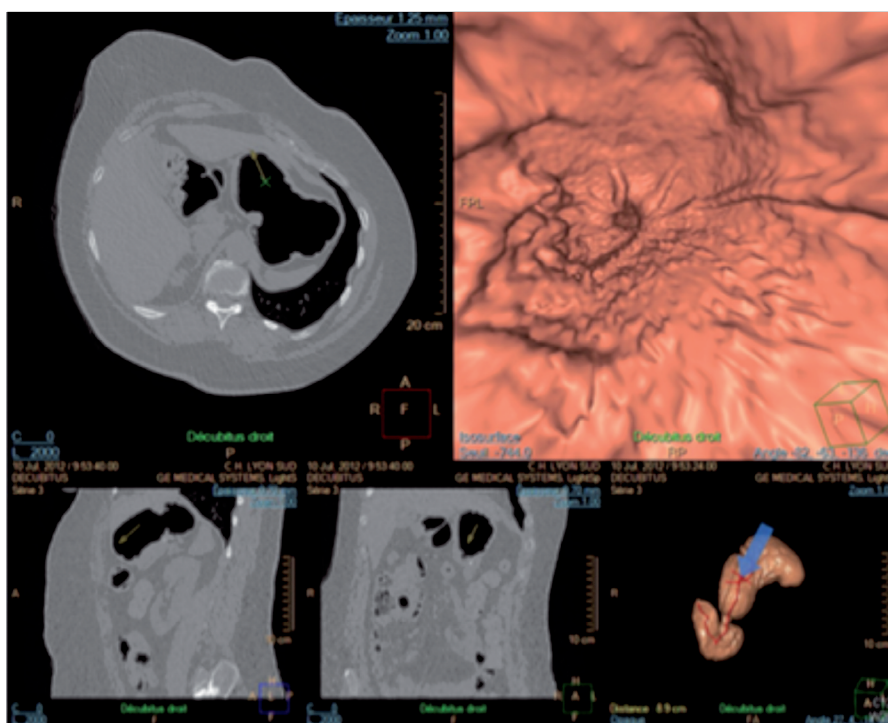
### Complications de la Gastroplastie Verticale Calibrée (GVC ou intervention de Mason)

Cette intervention qui était la plus pratiquée dans les années 1990, initialement par laparotomie, a été progressivement détrônée par la Gastroplastie Par Anneau Modulable qui a l'avantage d'être une technique réversible, avec une morbidité moindre. Cependant, en raison de nombreux échecs et de complications de la GVC, la plupart des équipes bariatriques sont amenées régulièrement à prendre en charge ces patients, d'où l'importance d'en connaître ses spécificités. Cette technique consiste en un agrafage vertical de la partie haute de l'estomac, permettant la confection d'une petite poche gastrique calibrée par un anneau non modulable. Malgré une modification de la technique par Mac Lean consistant en une section de la partie haute agrafée pour éviter la reprise pondérale par **reperméabilisation de l'agrafage gastrique**, les résultats à 10 ans sont restés médiocres. En effet plus de 50 % d'échecs à 10 ans sont rapportés dans la littérature essentiellement du fait d'une reprise pondérale par dilatation de la poche gastrique ou reperméabilisation de l'agrafage, ou migration intragastrique de l'anneau de calibration.

Il existe également de nombreux reflux invalidant et des intolérances alimentaires par **sténose du chenal calibré et dilatation de la poche gastrique**.



Migration intragastrique de l'anneau de calibration après GVC



Sténose du chenal calibré après GVC avec dilatation de la poche gastrique

### Complications spécifiques des techniques mixtes et malabsorptives

#### Complications du bypass gastrique avec anse en Y (RYGB)

Le taux global de complications après bypass gastrique est compris entre 5 et 10 % [21].

#### Complications chirurgicales précoces

L'incidence des fistules anastomotiques est comprise entre 0,4 à 5,2 % [22] et ces fistules sont plus fréquentes au niveau de l'anastomose gastro-jéjunale qu'au niveau de l'anastomose au pied de l'anse. Le diagnostic est en général fait à J2-J3 postopératoire, devant des signes évocateurs qui sont la tachycardie (> 120/min), tachypnée, la présence d'un syndrome subfébrile avec sueurs, de douleurs abdominales anormales et une angoisse. Le scanner avec ingestion de produit de contraste peut être utile au diagnostic en mettant en évidence la fuite anastomotique, un épanchement péritonéal ou des collections abcédées mais ne doit pas retarder la prise en charge. En effet, en cas de fistule anastomotique

précoce avec signes septiques, la reprise chirurgicale en urgence s'impose pour lavage, suture de la fistule et drainage. En cas de retard à la prise en charge, avec des tissus nécrotiques non suturables, une fistulisation dirigée entéro-cutanée peut être réalisée.

En cas de fistule plus tardive, après J5 postopératoire, paucisymptomatique, découverte sur un drainage sale ou malodorant, un traitement conservateur associant jeûne et antibiothérapie peut être proposé à condition d'un drainage efficace.

Les **hémorragies** surviennent dans 2 à 3 % des cas en moyenne et concernent le plus souvent l'anastomose gastro-jéjunale. Elles se manifestent par un saignement endoluminal parfois associé à des rectorragies, voire des hématemèses. En cas de déglobulisation franche, une transfusion sanguine est parfois nécessaire. Le saignement peut se tarir spontanément dans la plupart des cas, mais en cas de persistance, une endoscopie est parfois nécessaire pour hémostase (clip ou sclérose de la zone hémorragique). La reprise chirurgicale est exceptionnellement nécessaire sauf en cas de saignement intrapéritonéal avec hémopéritoine et instabilité hémodynamique ne répondant pas au remplissage. La rangée d'agrafes de l'estomac exclu avec saignement intra-

luminal est parfois en cause : la reprise chirurgicale est rarement nécessaire. Enfin, il existe parfois des saignements du grand épiploon ou du mésentère à l'origine d'hématome du méso notamment à l'occasion de la fermeture des brèches : certains de ces hématomes peuvent être compressifs et à l'origine d'occlusions postopératoires nécessitant parfois une reprise chirurgicale précoce.

Les **abcès intra-péritonéaux** sont peu fréquents et < 2 %. Ils sont souvent découverts au scanner à l'occasion d'un syndrome fébrile survenant tardivement ou de douleurs abdominales. Un drainage percutané est indiqué si accessible, associé à une antibiothérapie intraveineuse.

Les **occlusions postopératoires** précoces sont souvent dues à des malfections techniques notamment par sténose au niveau de l'anastomose au pied de l'anse ou par Kingking de l'anse alimentaire au pied de l'anse. Enfin, il peut exister des éventrations étranglées sur orifice de trocart. Elles imposent une reprise chirurgicale en urgence.

### Complications chirurgicales tardives

Les plus fréquentes et les plus graves sont les **occlusions par hernie interne** décrites dans 4 à 5 % des cas [23]. Leur gravité est due au risque de nécrose digestive puis risque de grêle court. Il en existe 3 types avec par ordre de fréquence :

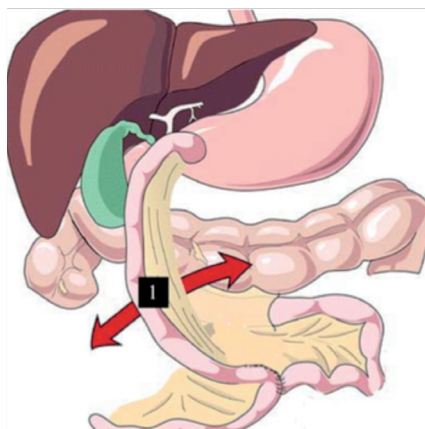
- les hernies dans l'espace de Petersen (60 % des cas) ;
- les hernies dans la brèche mésentérique (< 30 % des cas) ;
- les hernies transmésocoliques en cas d'anse alimentaire montée en transmésocolique (montage de plus en plus rare).

Elles surviennent typiquement dans les 12 à 24 mois après bypass, après amaigrissement massif du fait d'une réouverture des brèches par fonte des mécos. Les signes évocateurs sont les douleurs abdominales postprandiales en coliques entraînant une nouvelle perte de poids associées à des vomissements. Le scanner est utile car il peut montrer des signes d'occlusion mais il existe 70 % de faux négatifs [24]. Ainsi,

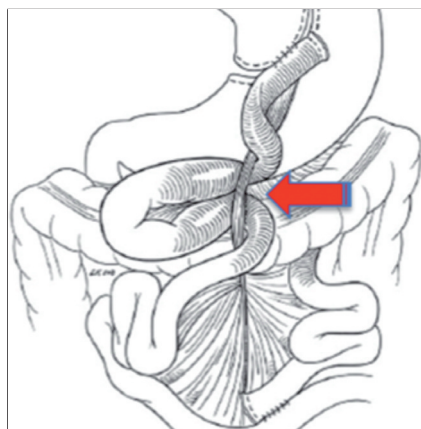
devant un tableau clinique évocateur de hernie interne, il convient de réaliser sans délai une coelioscopie exploratrice pour confirmer ou infirmer le diagnostic, puis réduire la hernie et procéder à la fermeture des brèches avec du fil non résorbable.

Les autres causes d'occlusion tardive sont les adhérences intrapéritonéales avec volvulus sur bride, les éventrations sur orifices de trocart.

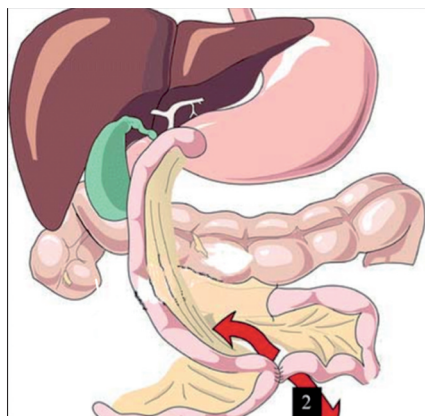
Les **ulcères anastomotiques** sont favorisés par le tabagisme actif ainsi qu'une mauvaise observance des Inhibiteurs de la Pompe à Protons (IPP) qui sont prescrits dans les deux premiers mois postopératoires [25]. Leur incidence est évaluée à moins de 2 %. Ils se manifestent en général par des douleurs épigastriques intenses responsables d'une aphagie. Le diagnostic est alors confirmé par l'endoscopie digestive et un traitement par IPP double dose s'impose associé à du sucralfate, voire la mise en route d'un traitement IV au pousse seringue électrique en continu, en cas d'ulcère compliqué et récidivant. Ces ulcères peuvent révéler une fistule gastro-gastrique entre la poche gastrique et l'estomac exclu : en cas de non-cicatrisation, la mise à plat chirurgicale de cette fistule est alors indiquée. Les ulcères peuvent également se compliquer d'une hémorragie notamment en cas de volumineux ulcère creusant et de traitement antiagrégant ou anticoagulant au long cours : le traitement est alors difficile et nécessite un geste endoscopique d'hémostase combiné, si possible, à la suspension du traitement antiagrégant ou anticoagulant. Parmi les autres complications des ulcères, on retrouve la perforation : en cas de perforation en péritoine libre, une reprise chirurgicale coelioscopique pour lavage et drainage s'impose. En cas d'ulcère perforé-bouché, un drainage radiologique percutané peut être réalisé associé à une antibiothérapie.



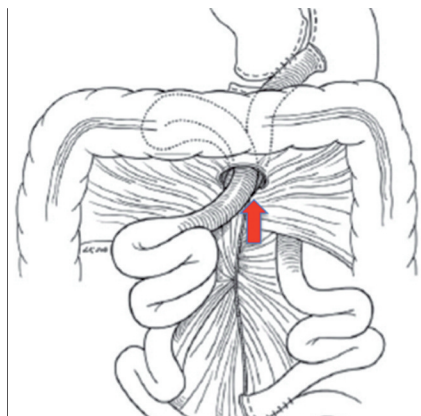
Incarcération de l'anse commune ++  
Hernies dans l'espace de Petersen



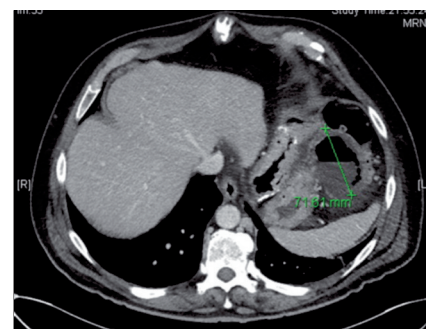
Twist de l'anse alimentaire



Hernies dans la brèche mésentérique



Hernies transmésocoliques



Ulcère perforé bouché  
avec collection hydro-aérique  
après bypass gastrique



Enfin, les ulcères peuvent être la cause d'une **sténose anastomotique** d'origine peptique ou ischémique. Une dilatation endoscopique peut alors être proposée, et est souvent insuffisante, pouvant conduire à des dilatations itératives, voire une réfection chirurgicale de l'anastomose. Les anastomoses mécaniques circulaires ont également été décrites comme favorisant les sténoses anastomotiques, leur faisant préférer les anastomoses manuelles.

Du fait, entre autre, de la perte de poids massive et rapide, les patients sont exposés à la lithiase vésiculaire dont l'incidence augmente dès le 3<sup>e</sup> mois et jusqu'à 2 ans postopératoires [26]. D'autres facteurs comme l'augmentation de mucine et de calcium biliaire, la diminution de la cholécystokinine et de la Ghrelina jouant un rôle dans le ralentissement de la vidange vésiculaire, ainsi qu'une augmentation du rapport cholestérol/(acides biliaires + Phospholipides) sont également en cause. Elle est symptomatique dans 3 à 28 % des cas [27]. La **lithiase de la voie biliaire principale** pose un problème spécifique du fait de l'impossibilité d'accès à la papille par voie endoscopique compte tenu du montage chirurgical. La réalisation d'une gastrostomie chirurgicale au niveau de l'estomac exclu pour permettre à nouveau un accès endoscopique au 2<sup>e</sup> duodénum est réalisable et utile.

### Complications fonctionnelles et nutritionnelles

Le **dumping syndrome** est décrit dans environ 5 à 10 % des cas et est dû à une vidange gastrique rapide d'aliments hyperosmolaires dans le jéjunum [28]. Il est en général de survenue précoce après la chirurgie et a tendance à s'améliorer avec le temps. Il survient 10 à 30 minutes après les repas, après l'ingestion d'aliments sucrés, riches en hydrates de carbone. Il se caractérise par un cortège de symptômes gastro-intestinaux associant satiété précoce, crampes abdominales, nausées, diarrhées et des troubles vasomoteurs à type de flushs, palpitations, vertiges et besoin de s'allonger. Le traitement consiste essentiellement à un respect des règles hygiéno-diététiques visant à éliminer les sucres rapides, l'alcool, et à fractionner ses repas. L'acarbose peut également être prescrit et permet de ralentir l'absorption des sucres rapides. La somatostatine et ses analogues ont été proposés mais sont peu efficaces.

Enfin, en cas de dumping sévère résistant au traitement médical, le recours à la chirurgie a été proposé avec notamment un « bandage » de la poche gastrique du bypass qui reste cependant peu efficace.

Les **Hypoglycémies hyperinsulinémiques** sont à différencier du dumping syndrome et sont plus rares (0,5 %). Elles surviennent plus tardivement, plusieurs mois ou années postbypass.

Elles seraient possiblement dues à la nésioblastose, correspondant à une hypertrophie des cellules  $\beta$  des îlots de Langherans qui deviennent hyperfonctionnelles et s'associent à un hyperinsulinisme [29]. Les symptômes neuroglycopéniques surviennent 3 heures après les repas. La triade de Whipple est pathognomonique, associant Glycémie < 0,5 g/l + symptômes neuroglycopéniques qui sont améliorés par le resucrage. Les Hypoglycémies hyperinsulinémiques sont en général réfractaires aux changements diététiques et restent difficiles à traiter. En 1<sup>re</sup> intention, l'acarbose et l'octréotide peuvent être essayés. Le Verapamil est un inhibiteur calcique qui peut bloquer la sécrétion d'insuline et qui peut être tenté, de même que le diazoxide qui bloque la sécrétion d'insuline en ouvrant le canal K<sup>+</sup>/ATP de la cellule  $\beta$ . En cas de symptômes graves et réfractaires à tout traitement, la chirurgie a été proposée par certaines équipes type pancréatectomie caudale, voire réversion du bypass en une anatomie normale mais restent des indications exceptionnelles.

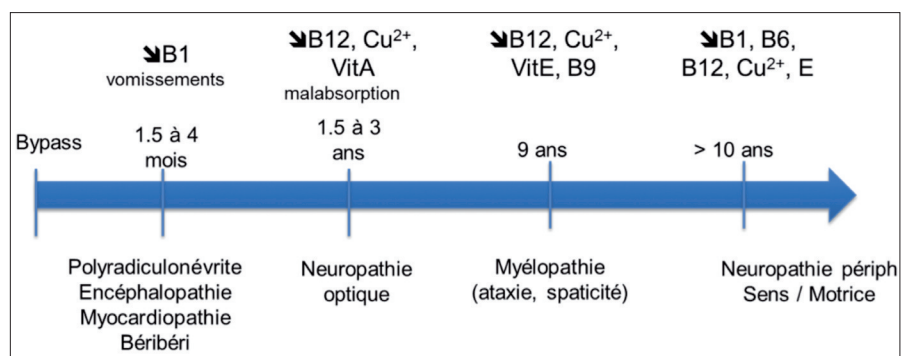
Des **carences vitaminiques** en rapport avec la malabsorption sont rencontrées en cas de non observance de la supplémentation vitaminique à prendre au quotidien la vie durant, ou en cas de vomissements itératifs. Les carences les plus fréquentes concernent le fer, la vitamine D, le calcium, les folates, et la vitamine B12 et peuvent être à

l'origine d'anémie, d'ostéoporose, d'hyperparathyroïdie secondaire, de chutes de cheveux (carence en Zinc), etc.

On observe parfois en cas de carences sévères des complications neurologiques graves qui surviennent dans un délai variable en fonction du déficit vitaminique ou en oligoéléments impliqués (cf. diagramme ci-dessous). La carence en vitamine B1 (Thiamine) survient en général dans les 1,5 à 4 mois postopératoires en cas de vomissements : elle se traduit par une polyradiculonévrite touchant initialement les membres inférieurs et associe ataxie, déficit sensitivo-moteur et aréflexie. Le syndrome de Guillain Barré en est le diagnostic différentiel. Devant cette situation, il faut proscrire la perfusion de sérum glucosé seul qui aggrave la carence en B1 puisque le métabolisme du glucose requiert de la thiamine.

La prévention des carences vitaminiques et nutritionnelles passe par une préparation du patient à la chirurgie bariatrique et à une explication des risques encourus en cas de non-observance du traitement vitaminique. Les substitutions doivent être débutées dès la reprise alimentaire, et comportent la prise quotidienne de comprimés multivitaminiques type Bion3<sup>®</sup> ou Azinc<sup>®</sup>, de fer, de calcium et vitamine D et une injection de vitamine B12/2 mois.

Une surveillance à vie est organisée avec des dosages systématiques de la ferritine et du fer, NFS, du calcium, du zinc, du sélénium, des vitamines B<sup>12</sup>, B<sup>9</sup> (ac folique), B<sup>6</sup>, B<sup>1</sup>, D<sup>3</sup>, et de la parathormone tous les trois mois la première année, tous les six mois la seconde, puis tous les ans. Une grossesse est fortement déconseillée dans la 1<sup>re</sup> année suivant le bypass du fait des risques de carences fœtales avec des cas de *spina bifida* par carence en folates qui ont été rapportés.



Diagramme



Concernant l'apport protéique, les patients doivent consommer quotidiennement environ 0,8 g/kg/j de protéines. Le niveau nutritionnel peut être évalué par l'enquête alimentaire mais aussi par l'évolution des marqueurs biologiques spécifiques (Albumine, Préalbumine). En cas d'insuffisance d'apport, il est possible de prescrire des compléments hyperprotidiqes.

### Complications du minibypass (Bypass en Omega ou One Anastomosis Gastric Bypass)

Les complications du minibypass sont semblables à celle du bypass gastrique avec anse en Y mais il existe certaines spécificités relatives à la technique chirurgicale impliquant une seule anastomose sur anse en Oméga.

#### Complications chirurgicales précoces

La spécificité du minibypass est que du fait de la présence d'une seule anastomose digestive, le taux global de fistule serait moindre. Ce taux serait également diminué par une anastomose réalisée plus facilement sur une poche gastrique longue donc avec une moindre tension. Cependant, en cas de fistule, elle est plus grave du fait de la survenue d'une péritonite biliaire par l'arrivée directe de bile à travers l'anastomose. Ainsi, en cas de fistule anastomotique, le tableau est en général bruyant avec des signes d'irritation péritonéale, imposant la reprise chirurgicale sans délai avec conversion de l'anse en Oméga en anse en Y pour dériver la bile et aider à la cicatrisation.

Des occlusions par kingking au niveau de l'anse efférente sont également observées et peuvent nécessiter une reprise chirurgicale.

#### Complications chirurgicales tardives

Par contre, du fait de l'absence de division du mésentère, les hernies internes sont presque inexistantes, ce qui est un argument de poids pour les partisans de cette technique chirurgicale.

Les ulcères anastomotiques semblent par ailleurs fréquents, notamment chez les personnes de plus de 60 ans, favorisés par la consommation de tabac [25, 30], et difficiles à traiter probablement du fait du contact permanent avec la bile. En cas d'ulcère

chronique ne cicatrisant pas, une conversion en bypass gastrique avec anse en Y peut être indiquée avant la survenue de complications graves de type perforation ou hémorragie, nécessitant une réfection de l'anastomose gastro-jéjunale.

#### Complications fonctionnelles et nutritionnelles

Le reflux biliaire est donc à l'origine de la controverse qui anime les équipes bariatriques. Il serait symptomatique dans moins de 10 % des cas selon les études mais pourrait être à terme, à l'origine de modifications dysplasiques de la muqueuse gastrique et œsophagienne [30]. En cas de reflux invalidant à l'origine de régurgitations, ou de conséquences pulmonaires ou de la sphère ORL, une conversion en bypass gastrique avec anse en Y s'impose.

Concernant les complications nutritionnelles, il semble que les anémies soient plus sévères qu'après bypass gastrique avec anse en Y et que les diarrhées et les carences en vitamines liposolubles soient également plus marquées, suggérant que cette chirurgie a une composante malabsorptive plus prononcée. L'albumine est souvent plus basse qu'après bypass en Y également.

#### Complications de la Dérivation bilio-pancréatique (DBP) avec diversion duodénale

Malgré des résultats pondéraux et métaboliques supérieurs aux autres techniques bariatriques [2], la DBP ne représente que 2 % des procédures bariatriques dans le monde, du fait de ses difficultés techniques, d'un risque plus élevé de complications périopératoires et de carences nutritionnelles graves à plus long terme. Par conséquent, elle nécessite un suivi rapproché sur le long terme, avec une supplémentation vitaminique et nutritionnelle optimisée. Elle reste l'apanage de quelques centres spécialisés et une indication de choix pour les patients superobèses (IMC > 50) avec syndrome métabolique sévère.

#### Complications précoces (< 30 jours)

Dans les équipes expérimentées, le taux de complications majeures après DBP laparoscopique est de l'ordre de 7 % [31].

Les principales complications chirurgicales majeures décrites sont :

- les fistules duodénales (2 %), dont le taux a tendance à diminuer avec l'expérience du chirurgien.

Les fistules précoces, diagnostiquées souvent vers le 3<sup>e</sup> jour postopératoire devant des douleurs abdominales avec une tachycardie > 120 pulsations/min et un syndrome inflammatoire, nécessitent une reprise chirurgicale sans délai pour réfection de l'anastomose et drainage.

Les fistules plus tardives (après le 12<sup>e</sup> jour postopératoire) sont souvent aux dépens du moignon duodéal exclu et imposent le plus souvent un drainage chirurgical suivi ultérieurement d'une suture différée.

- Les fistules gastriques (< 1 %), dont le taux est inférieur aux cas de sleeve gastrectomy seule, la sleeve étant calibrée ici de façon plus large.
- Les hémorragies (< 2 %) sur les rangées d'agrafes ou au niveau des anastomoses ou du mésentère. Elles nécessitent parfois une reprise chirurgicale en cas de signes cliniques de déglobulisation ou d'hémopéritoine important.
- Les abcès intra-abdominaux (< 1 %), qui sont souvent drainés de façon percutanée.
- Les sténoses anastomotiques (< 2 %), plus fréquentes en cas d'anastomose duodeno-iléale circulaire, et qui peuvent être traitées par dilatation endoscopique au ballonnet.
- Les occlusions digestives.

Les autres complications majeures, non-chirurgicales, sont représentées par :

- les pneumopathies (1 %) ;
- l'embolie pulmonaire (0,5 %), responsable de 50 % des décès après chirurgie bariatrique.

Les complications mineures précoces surviennent dans environ 8 % des cas et sont représentées principalement par :

- les abcès ou hématomes de paroi (1,5 %) ;
- l'intolérance alimentaire (3 %) ;
- les complications urinaires (< 1 %) ;
- les phlébites (0,5 %).

#### Complications tardives

Les complications tardives ne sont pas rares après DBP et imposent donc une surveillance rapprochée : trimestrielle la 1<sup>re</sup> année puis semestrielle, voir annuelle à plus long terme.

Ces complications peuvent être chirurgicales et sont alors le plus souvent dues à des **occlusions intestinales** (jusqu'à 10 %). La cause la plus fréquente reste la **hernie interne**. Les douleurs surviennent alors comme dans le cas des bypass gastriques, après amaigrissement important (après 12 à 24 mois), en période postprandiale et s'accompagnent souvent d'un amaigrissement avec intolérance alimentaire.

Les autres causes d'occlusion sont les **sténoses anastomotiques** et les adhérences, moins fréquentes avec la laparoscopie.

Cas particulier de l'**obstruction de l'anse bilio-pancréatique** : elle se traduit par l'association hyperlipasémie et perturbation du bilan hépatique. Elle associe donc un tableau de pancréatite avec ictère, et est souvent bruyante avec douleurs épigastriques et crampes, nausées et état toxique. Une reprise chirurgicale s'impose pour décompression de l'anse biliaire.

La **dénutrition protéique** survient dans 10 % des cas et peut nécessiter une réhospitalisation dans 5 % des cas. Elle est souvent précoce, dans les 6 à 12 mois postopératoires. Elle est le plus souvent due à des apports protéiques insuffisants, parfois par dégoût de la viande, la malabsorption étant un facteur favorisant. Il existe alors une hypoalbuminémie < 35 g/l.

Dans cette situation, il faut éliminer une complication chirurgicale de type abcès, sténose anastomotique, fistule gastrique ou duodénale, ulcère. Il faut également éliminer un comportement anorexique ou une narcodépendance. Les conseils nutritionnels (renforcer l'apport en protéines animales), la supplémentation protéique en poudre et la prescription d'enzymes pancréatiques sont souvent nécessaires. En cas de dénutrition sévère, une alimentation entérale complémentaire par tube de gavage naso-jéjunal est indiquée.

En cas de persistance ou récurrence tardive, avec tableau d'hypoalbuminémie et anasarque, il faut savoir envisager un allongement de l'anse commune à 2 mètres.

Les **déficiences vitaminiques et en sels minéraux** sont fréquentes, d'autant plus que la population obèse est souvent carencée dans la période préopératoire.

Les carences les plus fréquentes à rechercher sont :

- le **fer** (15 %) avec anémie ferriprive. La supplémentation pré-opératoire est nécessaire, et le recours au fer intra-veineux en postopératoire est fréquent ;
- le **calcium** (> 20 %) et la **vitamine D** (> 40 %), souvent associées à une augmentation de la PTH par résorption osseuse (> 20 %) ;
- la **vitamine A** (21 %), pouvant se traduire par des troubles de la vision nocturne, une peau sèche, une chute de cheveux : la supplémentation en postopératoire est systématique ;
- la **vitamine E**, souvent tardive, se traduisant par une ataxie cérébelleuse avec faiblesse musculaire, anémie hémolytique et le « brown bowel syndrome » ;
- la **vitamine K**, liposoluble, avec chute spontanée du TP ;
- la **vitamine B12**, associée à une anémie macrocytaire, due à un déficit en facteur intrinsèque et une baisse de l'acidité gastrique (après sleeve et utilisation d'Inhibiteurs de la Pompe à Protons).

La **carence en thiamine** (vitamine B1) est plus rare mais grave car à l'origine du béribéri avec tableau de polyradiculonévrite, insuffisance cardiaque ou encéphalopathie de Gayet-Wernicke. Elle est retrouvée dans les situations de vomissements intenses. Elle nécessite une supplémentation en thiamine, en évitant la perfusion de glucose qui aggrave le déficit.

D'autres carences plus rares mais parfois lourdes de conséquence peuvent survenir : carences en acide folique (B9), vitamine B6, cuivre, zinc, sélénium, magnésium, phosphate.

La supplémentation systématique après DBP comprend en pratique :

- multivitamines : 1 à 2 cp/j ;
- calcium : 500 mg à 3 g/j ;
- vitamine D : 2 000 UI /j (jusqu'à 50 000 si réserves basses) ;
- vitamine A : 10 000 à 20 000 UI/j ;
- fer : 1 à 2 cp/j.

## Conclusion

Avec plus de 45 000 procédures bariatriques en 2014 en France, on peut s'attendre en parallèle à une augmentation du nombre de complications globales qui sont souvent graves et qui peuvent parfois engager le pronostic

vital. Il est ainsi primordial que la communauté médicale soit formée à cette discipline en pleine expansion, puisque tout médecin sera maintenant confronté un jour à un patient aux antécédents de chirurgie bariatrique. Les complications sont souvent spécifiques à chaque technique, ce qui implique une connaissance des différentes procédures bariatriques pour pouvoir en faire le diagnostic et mettre en œuvre un traitement adapté dans les délais requis.

La chirurgie bariatrique et ses complications impliquent une prise en charge pluridisciplinaire en amont mais aussi en aval, par une équipe entraînée, organisée pour un suivi et une prise en charge adaptée de ces patients à risque.

## Références

1. Schauer PR, Kashyap SR, Wolski K, *et al*. Bariatric surgery versus intensive medical therapy in obese patients with diabetes. *N Engl J Med* 2012;366:1567-76.
2. Buchwald H, Estok R, Fahrbach K, *et al*. Weight and type 2 diabetes after bariatric surgery: systematic review and meta-analysis. *Am J Med* 2009;122:248-56 e5.
3. Basdevant A, Paita M, Rodde-Dunet MH, *et al*. A nationwide survey on bariatric surgery in France: two years prospective follow-up. *Obes Surg* 2007;17:39-44.
4. Gouillat C, Denis A, Badol-Van Straaten P, *et al*. Prospective, multicenter, 3-year trial of laparoscopic adjustable gastric banding with the MIDBAND. *Obes Surg* 2012;22:572-81.
5. Lazzati A, Polliand C, Porta M, *et al*. Is fixation during gastric banding necessary? A randomized clinical study. *Obes Surg* 2011;21:1859-63.
6. Aarts EO, van Wageningen B, Berends F, *et al*. Intra-gastric band erosion: experiences with gastrointestinal endoscopic removal. *World J Gastroenterol* 2015;21:1567-72.
7. Merrouche M, Sabate JM, Jouet P, *et al*. Gastro-esophageal reflux and esophageal motility disorders in morbidly obese patients before and after bariatric surgery. *Obes Surg* 2007;17:894-900.
8. Robert M, Golse N, Espalieu P, *et al*. Achalasia-like disorder after laparoscopic adjustable gastric banding: a reversible side effect? *Obes Surg* 2012;22:704-11.
9. Fuks D, Verhaeghe P, Brehant O, *et al*. Results of laparoscopic sleeve gastrectomy: a prospective study in 135 patients with morbid obesity. *Surgery* 2009;145:106-13.
10. Salinas J, Barros D, Salgado N, *et al*. Portomesenteric vein thrombosis after laparoscopic sleeve gastrectomy. *Surg Endosc* 2014;28:1083-9.
11. Rebibo L, Fuks D, Verhaeghe P, *et al*. Repeat sleeve gastrectomy compared with primary sleeve gastrectomy: a single-center, matched case study. *Obes Surg* 2012;22:1909-15.



12. Burgos AM, Braghetto I, Csendes A, *et al.* Gastric leak after laparoscopic-sleeve gastrectomy for obesity. *Obes Surg* 2009;19:1672-7.
13. Puig CA, Waked TM, Baron TH, Sr., *et al.* The role of endoscopic stents in the management of chronic anastomotic and staple line leaks and chronic strictures after bariatric surgery. *Surg Obes Relat Dis* 2014;10:613-7.
14. Moszkowicz D, Arienzo R, Khettab I, *et al.* Sleeve gastrectomy severe complications: is it always a reasonable surgical option? *Obes Surg* 2013;23:676-86.
15. Pequignot A, Fuks D, Verhaeghe P, *et al.* Is there a place for pigtail drains in the management of gastric leaks after laparoscopic sleeve gastrectomy? *Obes Surg* 2012;22:712-20.
16. Rebibo L, Bartoli E, Dhahri A, *et al.* Persistent gastric fistula after sleeve gastrectomy: an analysis of the time between discovery and reoperation. *Surg Obes Relat Dis* 2015.
17. Baltasar A, Bou R, Bengochea M, Serra C, Cipagauta L. Use of a Roux limb to correct esophagogastric junction fistulas after sleeve gastrectomy. *Obes Surg* 2007;17:1408-10.
18. Gagner M, Buchwald JN. Comparison of laparoscopic sleeve gastrectomy leak rates in four staple-line reinforcement options: a systematic review. *Surg Obes Relat Dis* 2014;10:713-23.
19. Rebibo L, Hakim S, Dhahri A, *et al.* Gastric Stenosis After Laparoscopic Sleeve Gastrectomy: Diagnosis and Management. *Obes Surg* 2015.
20. Dapri G, Cadiere GB, Himpens J. Laparoscopic seromyotomy for long stenosis after sleeve gastrectomy with or without duodenal switch. *Obes Surg* 2009;19:495-9.
21. Christou N, Efthimiou E. Five-year outcomes of laparoscopic adjustable gastric banding and laparoscopic Roux-en-Y gastric bypass in a comprehensive bariatric surgery program in Canada. *Can J Surg* 2009;52:E249-58.
22. Griffith PS, Birch DW, Sharma AM, Karmali S. Managing complications associated with laparoscopic Roux-en-Y gastric bypass for morbid obesity. *Can J Surg* 2012;55:329-36.
23. Iannelli A, Facchiano E, Gugenheim J. Internal hernia after laparoscopic Roux-en-Y gastric bypass for morbid obesity. *Obes Surg* 2006;16:1265-71.
24. Abasbassi M, Pottel H, Deylgat B, *et al.* Small bowel obstruction after antecolic antegastric laparoscopic Roux-en-Y gastric bypass without division of small bowel mesentery: a single-centre, 7-year review. *Obes Surg* 2011;21:1822-7.
25. El-Hayek K, Timratana P, Shimizu H, Chand B. Marginal ulcer after Roux-en-Y gastric bypass: what have we really learned? *Surg Endosc* 2012;26:2789-96.
26. Iglesias Brandao de Oliveira C, Adami Chaim E, da Silva BB. Impact of rapid weight reduction on risk of cholelithiasis after bariatric surgery. *Obes Surg* 2003;13:625-8.
27. Tucker ON, Fajnwaks P, Szomstein S, Rosenthal RJ. Is concomitant cholecystectomy necessary in obese patients undergoing laparoscopic gastric bypass surgery? *Surg Endosc* 2008;22:2450-4.
28. Berg P, McCallum R. Dumping Syndrome: A Review of the Current Concepts of Pathophysiology, Diagnosis, and Treatment. *Dig Dis Sci* 2015.
29. Rumilla KM, Erickson LA, Service FJ, *et al.* Hyperinsulinemic hypoglycemia with nesidioblastosis: histologic features and growth factor expression. *Mod Pathol* 2009;22:239-45.
30. Disse E, Pasquer A, Espalieu P, *et al.* Greater weight loss with the omega loop bypass compared to the Roux-en-Y gastric bypass: a comparative study. *Obes Surg* 2014;24:841-6.
31. Marceau P, Biron S, Marceau S, *et al.* Long-Term Metabolic Outcomes 5 to 20 Years After Biliopancreatic Diversion. *Obes Surg* 2015;25:1584-93.

## LES CINQ POINTS FORTS

Le glissement et la migration intragastrique de l'anneau sont des complications chirurgicales tardives survenant dans moins de 3 % des cas. Elles sont moins fréquentes que la dilatation de l'œsophage et les troubles moteurs œsophagiens.

La fistule gastrique haute après sleeve gastrectomy est une complication chirurgicale précoce survenant dans 2 à 3 % des cas, grave, difficile à traiter, nécessitant une prise en charge multidisciplinaire avec gestes endoscopiques parfois itératifs.

Les fistules après bypass gastrique sont moins fréquentes et cicatrisent mieux qu'après Sleeve gastrectomy. L'occlusion par hernie interne est une complication chirurgicale tardive survenant le plus souvent 12 à 24 mois après le bypass, lors de l'amaigrissement et se manifeste par des douleurs postprandiales.

Les deux complications parmi les plus fréquentes du bypass en Oméga (ou minibypass) sont la fistule postopératoire précoce à haut débit avec péritonite biliaire et les ulcères péri-anastomotiques qui nécessitent toutes deux une reprise chirurgicale, pour conversion en bypass avec anse en Y.

Les carences vitaminiques et nutritionnelles après chirurgie malabsorptive peuvent survenir de façon insidieuse par des manifestations neurologiques graves irréversibles, nécessitant une supplémentation vitaminique systématique préventive et un suivi régulier à vie.

## Questions à choix unique

### Question 1

#### Concernant les chirurgies restrictives

- A. La gastroplastie verticale calibrée selon Mason est plus efficace que l'anneau et de ce fait encore souvent pratiquée
- B. Les vomissements après anneau gastrique ou sleeve gastrectomy sont habituels
- C. La supplémentation vitaminique n'est pas nécessaire après chirurgie restrictive
- D. Les chirurgies restrictives sont souvent sources de reflux gastro-œsophagien, et peuvent aggraver un reflux préexistant
- E. La sleeve gastrectomy est souvent associée à un dumping syndrome

### Question 2

#### Concernant la sleeve gastrectomy

- A. C'est une intervention moins fréquente que l'anneau du fait de son caractère invasif
- B. Les complications de type fistule gastrique haute et hémorragie sur la rangée d'agrafes gastriques nécessitent toujours une reprise chirurgicale
- C. La reprise chirurgicale précoce des fistules gastriques postsleeve est souvent nécessaire et suffisante pour obtenir la guérison
- D. L'endoprothèse gastrique permet de traiter les fistules gastriques dans plus de 80 % des cas
- E. Le drainage endoscopique précoce des fistules (drain ou prothèse queue de cochon) est souvent efficace

### Question 3

#### Concernant les bypass gastriques

- A. Le taux d'occlusion intestinale par hernie interne est élevé après bypass gastrique en Oméga
- B. Le RGO avec Hernie hiatale est une contre-indication au bypass gastrique avec anse en Y
- C. La supplémentation vitaminique après bypass gastrique n'est importante que dans les premiers mois postopératoires
- D. Le reflux est fréquent après bypass gastrique, quel que soit son type (Bypass en Y ou bypass en Oméga)
- E. Le tabac est un facteur de risque d'ulcère anastomotique